BEITRAG

zur

Kenntnis der hämorrhagischen Läsionen der Placenta.

INAUGURAL-DISSERTATION

ZUR ERLANGUNG DER DOKTORWÜRDE

DER

HOHEN MEDIZINISCHEN FAKULTÄT

DER

UNIVERSITÄT BASEL

VORGELEGT VON

HANS SCHILLING

AUS BASEL

ASSISTENZARZT DER ALLGEMEINEN POLIKLINIK.

BASEL

Buchdruckerei Kreis, Petersgraben 21.

1896

BEITRAG

zur

Kenntnis der hämorrhagischen Läsionen der Placenta.

INAUGURAL-DISSERTATION

ZUR ERLANGUNG DER DOKTORWÜRDE

DER

HOHEN MEDIZINISCHEN FAKULTÄT

DER

UNIVERSITÄT BASEL

VORGELEGT VON

HANS SCHILLING

AUS BASEL

ASSISTENZARZT DER ALLGEMEINEN POLIKLINIK.

BASEL

Buchdruckerei Kreis, Petersgraben 21.

1896

HERRN

PROFESSOR DR E. BUMM

IN HOCHACHTUNG UND DANKBARKEIT

GEWIDMET.

Digitized by the Internet Archive
in 2026

https://archive.org/details/IA41548622_0025

Einleitung.

Unter den Veränderungen des Placentargewebes haben die Infarkte, Thrombosen, Hämorrhagien etc. schon seit langer Zeit die Aufmerksamkeit der Geburtshelfer und Autoren auf sich gelenkt. An Erklärungen für den anatomischen Hergang bei der Entstehung dieser Anomalien hat es noch zu keiner Zeit gefehlt, obschon man über den Kreislauf des Blutes in der Placenta einen nur sehr unvollkommenen Begriff hatte; die einen den intervillösen Raum als Blutbahn anerkannten, die andern nicht, etc.

Nachdem nun die normalen Circulationsverhältnisse, speziell der eben erwähnte Punkt, durch neuere Arbeiten aufgeklärt sind, dürfte es an der Zeit sein, an der Hand gegebener anatomischer Tatsachen die Lehre von den Infarkten, Hämorrhagien etc. einer erneuten Durchsicht und Sichtung zu unterziehen. Für einen Teil der unter die «Infarkte» zu zählenden Placentarveränderungen — speziell für die sogenannten weissen Infarkte — ist diese Arbeit schon von verschiedenen Seiten unternommen worden; dagegen harren die als hämorrhagische Läsionen der Placenta zu bezeichnenden Anomalien noch immer einer endgültigen Aufklärung.

In der vorliegenden Arbeit soll versucht werden, auch diese Frage ihrer Lösung näher zu bringen.

Normaler Blutkreislauf in der Placenta.

Bevor wir auf die pathologischen Verhältnisse eingehen, wird es wohl am Platz sein, vorerst den normalen Blutkreislauf in der Placenta nach den neuesten Untersuchungen kurz darzulegen.

Die Placenta besitzt bekanntlich zwei von einander vollständig geschiedene Gefässsysteme, ein fötales und ein mütterliches.

Die Gefässe des fötalen Systems verlaufen als Endigungen der Arteriæ umbilicales und als Anfänge der Vena umbilicalis in den Chorionzotten. Die Zotten hängen in den zwischen chorialer und decidualer Begrenzungsfläche der Placenta liegendem Placentarraum, welcher durch die von der Decidua serotina ausgehenden Septen in ein System unter einander zusammenhängender einzelner Räume zerlegt wird. Dieser Placentarraum oder intervillöse Raum ist ein grosser mütterlicher Blutraum, welcher an Stelle der Capillaren zwischen Arterien und Venen des mütterlichen Gefässsystems, der uteroplacentaren Gefässe, eingeschaltet ist. Die Arterien dieses zweiten Systems, die Endausbreitungen der Arteria uterina, verlaufen in der Decidua auf ihren Vorsprüngen und auf den von ihr gebildeten Septen und ergiessen ihr Blut vom Rand der einzelnen Cotyledonen nach innen. Die Venen dagegen liegen ausschliesslich in den Einsenkungen zwischen den einzelnen Septen. Arterien und Venen eines Cotyledo gehören zusammen und bilden ein Strömungsgebiet, so dass die Placenta ebensoviele einzelne Strömungsgebiete zählt als Cotyledonen vorhanden sind. Der Hauptstrom des mütterlichen Blutes geht vom Rand jedes Cotyledo, wo die Arterien münden, zu seiner Oberfläche, wo die Venen das Blut abführen. Die Strömungs-

gebiete der einzelnen Cotyledonen hängen nur nach unten gegen die Membrana chorii zu miteinander zusammen. Durch die Randcotyledonen stehen auch die übrigen mit dem übrigens nicht immer vollständig vorhandenen Randsinus in Verbindung.

Die Strömung des Blutes ist am regsten in den oberen, der Decidua und ihren einmündenden Gefässen nächstgelegenen Teilen der Cotyledonen. Je weiter man sich davon nach abwärts gegen die Membrana chorii zu entfernt, desto träger und unregelmässiger wird die Strömung.

Ausser den arteriellen und venösen Gefässen, die für die intervillösen Räume bestimmt sind, verläuft in der Decidua noch ein feines Capillargefässsystem, welches zu ihrer eigenen Ernährung dient.

Der wichtigste Abschnitt der Blutbahn in der Placenta ist der Placentarraum. Wenn auch manche Autoren annehmen, dass derselbe ursprünglich mit Endothel ausgekleidet und seiner Genese nach mit den eigentlichen Blutgefässen identisch sei, so ist demselben in der reifen Placenta keineswegs mehr der Rang eines Blutgefässes beizulegen. Es handelt sich vielmehr um ein zwischen dem Chorion mit seinen Zotten und der Decidua serotina mit ihren Septen freigelassenes und direkt von den genannten Placentarteilen begrenztes Lückensystem: zwischen Arterien und Venen muss der mütterliche placentare Kreislauf als extravasculär aufgefasst werden. Ein analoges Verhalten des Blutkreislaufes kommt in keinem andern Organ des menschlichen Körpers vor.

Hämorrhagische Läsionen.

Diese Sonderstellung der Placenta sollte nicht nur in der normalen, sondern auch in der pathologischen Anatomie gewahrt werden. Besonders bezieht sich diese Forderung auf diejenigen Veränderungen, welche man in der allgemeinen Pathologie als «Störungen der lokalen Circulation» zusammenfasst.

Es handelt sich hierbei besonders um zwei Vorkommnisse, welche in der Placenta oft angetroffen werden, nämlich um die Hämorrhagie und die Thrombose. Es soll im Folgenden versucht werden, die Grundsätze der allgemeinen Pathologie auf die Verhältnisse anzuwenden, wie sie die Circulation in der Placenta darbietet. Wir schaffen uns durch diese theoretischen Betrachtungen und Folgerungen einen Schlüssel, welchen wir zum Verständnis und zur Kritik der bisherigen Litteratur über die hämorrhagischen Läsionen der Placenta nicht entbehren können.

Als *Hämorrhagie* bezeichnet die allgemeine Pathologie den Austritt von Blut *aus* den Gefässen. Das Zustandekommen einer solchen setzt also das Vorhandensein einer Gefässwand voraus. Diese Bedingung ist nur für einen Teil der Blutbahnen in der reifen Placenta erfüllt, nämlich für das fötale Gefässsystem, für die uteroplacentaren Gefässe und für das deciduale Capillarsystem. Dagegen ist sie nicht erfüllt für den intervillösen Raum; eine Hämorrhagie des Placentarraumes ist deshalb ein unmöglicher Begriff.

Was die verschiedenen Arten der möglichen Hämorrhagien anbetrifft, so ist ohne weiteres klar, dass die Hämorrhagie der Zottengefässe nur geringe Ausdehnung erreicht und höchstens durch Zerstörung grösserer Zottenbezirke Schaden anrichten kann.

Die Hämorrhagien der mütterlichen Gefässe können nur innerhalb der Serotina, insoweit diese Gefässe noch eine eigene Wand besitzen, vorkommen. Hier können sie allerdings durch Zertrümmerung der serotinalen Septa den normalen Zufluss zu den intervillösen Räumen und den normalen Abfluss aus denselben beträchtlich stören und so zur Bildung von Blutstauungsherden (Thrombosen) führen. Wenn nach Zerreissung von mütterlichen Uteroplacentargefässen das Blut sich innerhalb der Serotina ausbreitet, das Gewebe dadurch unterwühlt wird, so kann durch diese Blutung eine mehr oder weniger ausgebreitete, unter Umständen vollständige Ablösung der Placenta stattfinden. In solchen Fällen wird man dann auf der mütterlichen Oberfläche der Placenta nicht die glatte Ablösungsschicht der Serotina wahrnehmen, sondern es wird der serotinale Überzug der Placenta zertrümmert sein oder vollständig fehlen.

Was die Hämorrhagie des der Ernährung dienenden feinen Capillarbezirkes innerhalb der Serotina anbelangt, so sind diese Capillargefässe so feine Abzweigungen der uteroplacentaren Gefässstämme, dass durch sie, selbst wenn sie zerreissen, kaum schwerere hämorrhagische Läsionen bewirkt werden dürften.

Währenddem das Vorkommen einer Hämorrhagie der intervillösen Räume unmöglich ist, sind für das Zustandekommen der zweiten Art von lokalen Circulationsstörungen, welche für die Placenta von Wichtigkeit sind, nämlich die *Thrombose*, im Placentarraum äusserst günstige Vorbedingungen vorhanden. Als wichtigste Ursachen für das Zustandekommen von Thrombosen gelten in der allgemeinen Pathologie Verlangsamung der Circulation und Veränderungen der Wände der Blutbahnen. Im Vergleich mit den gewöhnlichen Blutbahnen sind diese beiden Bedingungen

für den Placentarraum schon physiologisch bis zu einem gewissen Grade erfüllt. Einmal die Langsamkeit der Blutströmung, welche in dem Bau der Placenta ihre Erklärung findet, indem das Blut sich zwischen den zahlreichen dicht gedrängten Zotten hindurchwinden muss. Besonders in den gegen die Membrana chorii zu gelegenen Partien ist diese Strömung eine träge; der höchste Grad von Verlangsamung tritt in der Mitte dieser Partien, an den fötalen Polen der einzelnen Cotyledonen ein. Was zweitens den Einfluss der Beschaffenheit der Wände eines blutleitenden Organs auf das Zustandekommen von Thrombosen anbetrifft, so ist jedenfalls die viel grössere und unregelmässiger gestaltete Oberfläche, welche in den intervillösen Räumen dem circulirenden Blute im Vergleich mit den eigentlichen Gefässen geboten wird, von Einfluss.

Bei den für das Zustandekommen von Gerinnungen so günstigen Vorbedingungen wird eine relativ geringe pathologische Störung genügen, um die Bildung ausgedehnter Thrombosen zu veranlassen. Als solche Störungen werden wir zu erwarten haben: abnorme Verlangsamung des Blutstroms bis zur Stase, z. B. durch Verengerung oder Verschluss venöser Abflüsse; ferner irgendwelche pathologische Veränderungen der Zotten oder des Decidualgewebes, welche ja beide direkt vom Blut bespült werden. Zu diesen Veränderungen ist besonders auch die Hämorrhagie zu rechnen, deren Hauptfolge, wie bereits erwähnt, gerade darin besteht, dass sich nach Zertrümmerung der Gefässbahnen das Blut in den betreffenden Bezirken der Placenta staut und ein Thrombus entsteht, welcher das ganze Bild beherrscht.

Als eine besondere Erscheinung auf dem Gebiet der lokalen Circulationsstörungen kann der hämorrhagische

Infarkt, wie er z. B. in der Lunge vorkommt, aufgefasst werden. Derselbe entsteht dann, wenn eine Arterie durch ein Blutgerinnsel verstopft worden ist und sich kein genügender Collateralkreislauf bilden kann. Diesen Begriff des hämorrhagischen Infarkts auf das Placentargewebe zu übertragen, geht wohl nicht an, da höchstens in der Serotina ein ähnlicher pathologischer Zustand vorkommen könnte, während eine Störung durch Mangel an collateraler Circulation in der ganzen Placenta mit ihren intervillösen Räumen undenkbar ist.

Wie aus den soeben angestellten theoretischen Betrachtungen hervorgeht, lassen sich die hämorrhagischen Läsionen der Placenta zurückführen auf die Hämorrhagien der Zotten- und Decidualgefässe, ferner auf die Thrombose der intervillösen Räume. Die verschiedenen andern Ausdrücke, mit welchen in der bisherigen Litteratur die in Rede stehenden Läsionen bezeichnet worden sind, wie Apoplexie, hämorrhagischer Infarkt etc. sollten nur mit der grössten Vorsicht gebraucht werden; am besten vermeiden wir dieselben vollständig.

Litteratur.

Wenn wir nun etwas näher auf diese Litteratur eingehen, so ist zum voraus zu bemerken, dass dieselbe, sofern sie sich mit den hämorrhagischen Läsionen als solche befasst, recht spärlich genannt werden kann. Das Interesse für die lokalen Circulationsstörungen in der Placenta liegt für die meisten Autoren lediglich in ihren Beziehungen zu einer anderen, viel häufiger untersuchten und beschriebenen Placentarerkrankung, nämlich in ihrer entweder anerkannten

oder bestrittenen ätiologischen Bedeutung für das Zustandekommen des sogenannten weissen Infarkts. Daher kommt es, dass sich die wichtigsten Notizen über die hämorrhagischen Läsionen der Placenta nicht in einer eigenen Speziallitteratur, sondern in den vielen Publikationen über den weissen Infarkt vorfinden.

In dem 1843 erschienenen Handbuch der Geburtskunde von *Busch* und *Moser* finden wir die Notiz, dass «Placentarhämorrhagien», infolge von Congestionen der Placenta entstanden, nebst Entzündungsprozessen zu denjenigen Placentarerkrankungen führen könnten, welche von den verschiedenen Autoren als fibröse und skirrhöse Knoten, als Hepatisationen, Indurationen etc. bezeichnet werden. Ebenso wollen *Gierse*, *Klebs*, *Verdier*, zum Teil auch *Meckel* «die Hämorrhagie ins Placentargewebe» für die Entstehung dieser Veränderungen verantwortlich machen. Nach *Gierse* können die Hämorrhagien bedingt sein durch laxen Habitus, aktive Congestionen oder mechanische Insulte; selbst heftige Kindsbewegungen können seiner Meinung nach Blutergüsse bewirken.

Klebs führt unter dem Namen «Hämatom der Placenta» alle die vorher als Blutextravassate, Blutgerinnungen, fibröse und skirrhöse Knoten, Hepatisationen etc. beschriebenen pathologischen Bildungen auf. Da er von der Annahme ausgeht, dass die intervillösen Räume unter normalen Umständen kein Blut enthielten, so war er wohl berechtigt, eine Thrombose des Placentarraums als Hämorrhagie zu bezeichnen.

Sehr bemerkenswert ist die Darstellung, welche sich von unserem Gegenstand in dem Lehrbuch der Geburtshilfe von *Scanzoni* vorfindet. Dieselbe übertrifft an Vollständigkeit und Genauigkeit die meisten andern, auch

neueren Bearbeitungen der hämorrhagischen Läsionen der Placenta.

Scanzoni bezeichnet als Blutergüsse der Placenta die durch Rhexis fötaler oder mütterlicher Gefässe entstehenden Läsionen. Den intervillösen Raum, dessen Blutgehalt unter normalen Verhältnissen er anerkennt, rechnet er nicht zu den mütterlichen Gefässen, sondern nimmt an, dass sich das Blut aus den Gefässen in das Parenchym der Placenta, also extravasculär, ergiesse. Er stimmt also in seiner Auffassung vollständig mit der unsrigen überein.

Er hat Hämorrhagien an allen Stellen der Placenta gefunden, den Raum eines Stecknadelkopfs bis eines Taubeneis und darüber einnehmend. Sowohl mütterliche als kindliche Gefässe können durch Ruptur zu Placentarhämorrhagie führen; von Bedeutung sind jedoch nur die Hämorrhagien mütterlicher Gefässe. Scanzoni beschreibt zwei verschiedene Formen derselben. Bei der einen Art findet sich das ausgetretene flüssige oder schon geronnene Blut in einer weiten unregelmässigen Höhle in der Mitte eines Placentarlappens. Das Gewebe der Umgebung ist vollkommen zerrissen und zerklüftet; die Wände der Höhle sind breiig aufgelockert und von imbibirtem Blutfarbstoff braunrot verfärbt. Bei den hochgradigsten Fällen findet eine Abtrennung der Placenta statt. Diese erste Form muss ohne weiteres als durch Hämorrhagie veranlasst anerkannt werden; trotzdem sollten diese Herde nicht kurzweg als «Placentarhämorrhagien» bezeichnet werden, da sie nicht allein durch Hämorrhagie, sondern mit Hilfe der nachfolgenden Thrombose entstanden sind. Anders verhält es sich mit der zweiten Art, welche in der Gestalt lobulärer, scharf begrenzter, höchstens walnussgrosser Herde ohne irgendwelche Zerstörung des Gewebes oft multipel auftritt.

Diese Bildungen dürften wohl eher den einfachen Thrombosen zugeschrieben werden.

Als ätiologische Momente für die Entstehung der Hämorrhagien sind von mütterlicher Seite alle diejenigen Zustände als bedeutsam aufgezählt, welche ausserhalb der Schwangerschaft zu Menorrhagien und Metrorrhagien zu führen pflegen: so «allgemeine Dyscrasien», wie z. B. Scorbut; ferner Krankheiten, welche den Rückfluss des Blutes aus der untern Körperhälfte zum Herzen erschweren; ferner mechanische Insulte. Nephritis als Ursache von Placentarhämorrhagien ist *Scanzoni* noch nicht bekannt.

Hegar und *Maier* untersuchten hämorrhagische Herde einer hochgradig degenerirten Placenta mit zahlreichen Knotenbildungen. Sie nahmen an, dass durch neugebildetes Bindegewebe zahlreiche Blutbahnen in der Placenta verschlossen worden seien, was bei der Weichheit und Fragilität des Placentargewebes zu Blutaustritten führte. Auch in der Litteratur der folgenden Jahre spielt diese Bindegewebswucherung in der Placenta zu Ende der Gravidität für die Ätiologie der lokalen Circulationsstörungen eine Rolle. Es ist dies hauptsächlich der Fall in den Arbeiten von *Friedländer* und von *Winkler*, in welchen die Verlangsamung und Stauung des Blutstromes und so die Entstehung von Thrombosen im Placentarraum dargelegt ist. Während diese Forscher die so entstandenen Thrombosen zum Teil als physiologische Vorkommnisse aufzufassen geneigt sind, beschreibt in demselben Jahr (1873) *Slavjansky* einen entschieden als pathologisch aufzufassenden Fall von Thrombosis sinuum placentæ.

In der Placenta eines 12 cm. langen Eies fanden sich stellenweise frische Blutgerinnsel mit ihren regressiven Metamorphosen, stellenweise reines Fibrin. Die Wände

der cuvernösen Räume waren zum Teil mehr, zum Teil weniger hochgradig verändert, aber nur so, dass man diese Veränderungen nicht als primäre, d. h. als Ursache der Thrombosen anzusehen berechtigt war. Die Zotten, soweit sie mit den Gerinnungen in Berührung kamen, zeigten nur passive Veränderungen und waren in der Nachbarschaft frischer Herde samt ihrem Epithel sehr gut erhalten. Das mit der Thrombose in direkter Berührung stehende Decidualgewebe zeigte einen aktiven Prozess der Infiltration mit weissen Blutkörperchen, an den Berührungsstellen mit älteren Thromben den Beginn einer Bindegewebsneubildung, wie sie bei der sogenannten Organisation der Thromben vorkommt. Da die Veranlassung zur Entstehung der Gerinnungen von Seiten der Wände der cavernösen Räume ausgeschlossen war, so musste die Ursache im Blute selbst resp. in einer Verlangsamung des Blutstroms in den Venen und den cavernösen Räumen gesucht werden.

Obschon sich dieser Fall auf ein Abortivei aus relativ früher Zeit bezieht, so ist er doch deshalb von grossem Interesse, weil er mit zu den wenigen genauer untersuchten und analysirten Einzelfällen gehört. Leider fehlen Angaben über Veranlassung und Verlauf des Aborts, mit Hilfe welcher vielleicht ein Schluss auf die Ursache der zu Grunde liegenden Blutveränderung resp. Verlangsamung des Blutstroms hätte gezogen werden können.

Die in den nächsten Jahren erschienene Litteratur über Placentarerkrankungen förderte die pathologisch-anatomischen Kenntnisse über die lokalen Circulationsstörungen in der Placenta nur wenig; etwas mehr Aufmerksamkeit wurde der Ätiologie und Pathologie dieser Krankheiten geschenkt.

Was die Ätiologie anbetrifft, so verwahrt sich *Fränkel* gegen die von anderer Seite aufgestellte Behauptung, dass

die sogenannte apoplektische Desorganisation der Placenta für Syphilis charakteristisch sei; er erklärt, sie komme auch ohne dieses ätiologische Moment vielfach zur Beobachtung.

Spiegelberg führt nebeneinander die Hämorrhagie ins Decidualgewebe und diejenige in den intraplacentaren Raum auf. Er bezeichnet das erstere Vorkommnis als Apoplexie; den zweiten Fall will er als Thrombose aufgefasst wissen. Nach unseren Voraussetzungen ist diese Parallelstellung der Thrombose mit der Hämorrhagie ins Decidualgewebe nicht annehmbar, indem der ersteren gar keine Hämorrhagie, d. h. Blutung durch Zerreissung von Gefässwandung zu Grunde zu liegen braucht. Auf der andern Seite möchten wir die Bezeichnung Apoplexie nicht für die Blutung im Decidualgewebe gelten lassen. Der Ausdruck Apoplexie, welcher übrigens in der pathologischen Anatomie keine andere als eine historische Berechtigung hat, kann nur in grob anatomischem Sinn gebraucht werden für einen hämorrhagisch aussehenden Herd in der Placenta ohne Andeutung der zu Grunde liegenden speziellen pathologisch-anatomischen Störung. Es kann nämlich in manchen Fällen unmöglich ohne genauere, d. h. mikroskopische Untersuchung sicher beurteilt werden, ob einem solchen apopektischen Herde eine einfache Thrombose oder eine Hämorrhagie, resp. eine Combination beider Zustände zu Grunde liegt. In dieser Beziehung ist der von *Pinzig* untersuchte Fall sehr lehrreich. Dieser Autor untersuchte die Placenta eines Aborts aus dem vierten Monat, deren Durchschnitt bei der mikroskopischen Untersuchung starke Blutergüsse aufzuweisen schien. Aber die Erwartung, auch mikroskopisch grosse Blutungen mit Zerstörung des Gewebes zu finden, erfüllte sich nicht, vielmehr fanden sich die geron-

nenen Blutmassen nur in den erweiterten intervillösen Räumen.

Spiegelberg unterscheidet bei der eigentlichen «Placentarhämorrhagie» zwei Unterabteilungen je nach dem Sitz derselben: entweder erfolgt die Blutung direkt an der uterinen Fläche der Placenta — uteroplacentare Hämorrhagie — oder sie erfolgt tiefer in die Substanz des Kuchens hinein — intraplacentare Hämorrhagie. Letzteres ist der seltenere Fall; auch diese intraplacentaren Hämorrhagien sind seiner Meinung nach meist aus der Serotina in die Substanz des Kuchens erst vorgedrungen und können dann selbst bis zum Chorion gelangen. Dass der Ausgangspunkt auch dieser intraplacentaren (mütterlichen) Blutungen immer die Serotina sein muss, ist nach unseren theoretischen Betrachtungen klar; die Bildung des intraplacentaren Herdes und seine Ausbreitung bis gegen das Chorion ist aber nicht der Hämorrhagie als solchen, sondern der durch sie hervorgerufenen Thrombose zuzuschreiben.

Als Ursache der Blutungen bezeichnet Spiegelberg krankhafte Veränderungen des Decidualgewebes und seiner Gefässe, ohne jedoch diese Veränderungen näher zu beschreiben. Während die intraplacentare Blutung mehr nur ein pathologisch-anatomisches Interesse hat, ausser in denjenigen Fällen, wo sie durch ihre Grösse das Leben der Frucht gefährdet, ist die uteroplacentare Hämorrhagie auch klinisch von der grössten Wichtigkeit, da sie durch vorzeitige Abhebung grosser Teile der Placenta zu schwerer innerer Blutung führen kann.

Dieses wichtige Ereignis der vorzeitigen Abhebung der Placenta soll, da es als solches nicht in den Rahmen der vorliegenden Arbeit gehört, weiter keine Berücksichtigung finden; deshalb soll auch die Speziallitteratur über diesen

Gegenstand nicht näher besprochen werden. Wohl aber müssen uns die Placenten, welche bei solchen retroplacentaren Blutergüssen näher untersucht worden sind, interessiren. Leider finden sich in den ziemlich zahlreichen einschlägigen Arbeiten nur wenige, in welchen über eine mikroskopische Untersuchung der betreffenden Placenten berichtet wird. *A. v. Weiss* machte in der neuesten Zeit auf diesen Mangel genauer Beobachtung aufmerksam und untersuchte selbst acht Placenten. Er konstatirte Leukocytheninfiltration und Degenerationszustände der Decidua serotina.

Einen sehr bemerkenswerten Aufschwung erfuhr die Litteratur der Placentarerkrankungen und auch diejenige der hämorrhagischen Läsionen der Placenta, als durch *Fehling* und *Winter* im Jahre 1885 die Aufmerksamkeit der Kollegen auf die nephritischen Erkrankungen der Schwangern als wichtiges ätiologisches Moment für das Zustandekommen von Placentarerkrankungen gelenkt wurde. Für die hämorrhagischen Läsionen speziell war die Nephritis ein willkommenes und reich auszubeutendes ätiologisches Moment, indem schon längst in den verschiedensten andern Organen Blutungen bei Nephritis waren beobachtet worden und nun die zahlreichen schon bekannten Hypothesen auf die Placenta übertragen werden konnten. Fast sämtliche späteren Autoren haben die grosse Wichtigkeit der Nierenerkrankungen anerkannt. Über die Art des Zusammenhanges aber ist bisher noch keine allgemein anerkannte Erklärung geliefert worden, das verbindende Glied konnte nur vermutet, aber nie mit absoluter Sicherheit anatomisch nachgewiesen werden.

Der grossen Zahl der mit Nephritis zusammenhängenden Fällen steht eine kleinere Gruppe entgegen, bei welchen

dieses ätiologische Moment nicht nachweisbar war. Als Beispiel diene der von *Häberlin* beschriebene Fall, wo die Schwangerschaft mit Morbus Basedowi complicirt war. Es ereignete sich eine vorzeitige Lösung der normal sitzenden Placenta; dieselbe wies nebst weissen Infarkten deutliche «Blutextravassate» auf. Sie wurde nicht näher untersucht.

Auch die Frage nach dem Verhältnis der hämorrhagischen Läsionen zum weissen Infarkt wurde in der neuern Litteratur wieder frisch aufgeworfen und erfuhr die mannigfachsten Beantwortungen. Es erscheint unnatürlich, fast unmöglich, die Weiterentwicklung der Kenntnisse der hämorrhagischen Läsionen der Placenta zu verfolgen, ohne auch dieser Frage etwas näher zu treten.

Manche Autoren räumen wohl dem in normaler Bahn circulierenden Blut, nicht aber der Blutung eine Bedeutung bei der Bildung des weissen Infarktes ein. Doch kommt bei den verschiedenen Auffassungen nicht das in normaler Weise circulierende, sondern das aus irgend einer Ursache thrombosirte intervillöse Blut in Betracht. Während die meisten dieser Autoren, wie *Langhans*, *Clemenz*, *Jacobsohn* diesem Blut eine mehr untergeordnete Rolle bei der Entstehung des weissen Infarktes zuschreiben, glaubt *Rohr* denselben der Hauptsache nach auf intervillöse Thromben zurückführen zu müssen, gestützt auf die Beobachtung eines Falles von Thrombosis sinuum placenta, bei welchem er als zu Grunde liegende Ursache die Endoarteriitis einer Uterusarterie in der Muscularis mit Verengerung des Lumens gefunden hatte.

Diese Ansicht von Rohr bildet den Übergang zu derjenigen anderer Autoren, welche der Hämorrhagie durch Gefässzerreissung eine Rolle bei der Entstehung der weissen Infarkte einräumen. Als Hauptvertreter dieser Richtung

sind *Fehling* und sein Schüler *Rossier* zu nennen. Der letztere konstatirte neben weissen Infarkten frische Blut- und Fibrinansammlungen im Decidualgewebe, welche dasselbe in verschiedener Ausdehnung auseinanderdrängten und zerwühlten. Als Ursache fand er krankhafte Veränderungen der mütterlichen Gefässe. Er deutet die Herde kurzweg als Blutextravassate. Dieselbe Ansicht teilt *Fehling*, indem er die Thrombose mütterlicher Gefässe, beruhend auf Erkrankung ihrer Wandungen, als Ursache der Blutaustritte heranzieht. Von diesen hämorrhagischen Herden, die er mit apoplektischen Lachen im Gehirn vergleicht, konstatirte er zahlreiche Übergänge zu dem weissen Infarkt durch ein rötliches, dann gelbliches Stadium. Es braucht wohl kaum nochmals wiederholt zu werden, dass wir die Beschreibung und Bezeichnung dieser hämorrhagischen Herde als einfache Blutextravassate nicht billigen können. Was die Übergänge in weisse Infarkte anbetrifft, so haben auch verschiedene andere Untersucher solche spätere Veränderungen der durch Hämorrhagie und Thrombose gesetzten Placentaraffektionen beobachtet, ihr Endprodukt aber nicht mit dem gewöhnlichen weissen Infarkt identifizirt. Es machten nämlich schon *Ackermann* und *Hoffmann* darauf aufmerksam, dass von dem gewöhnlichen weissen Infarkt der «hämorrhagische Infarkt» resp. der «apoplektische hämorrhagische Herd» *(Ackermann)* zu trennen sei. Ferner beschrieb — nebst weiteren Autoren — auch *Kohn* zwei verschiedene Arten von Infarkten. Neben dem gewöhnlichen weissen Infarkt fand er nämlich Bildungen, welche sich von jenem durch ihre Schichtung auszeichneten. Diese Art von Infarkten besteht in der Mitte aus einer körnigen, homogenen Masse mit spärlichen Zotten mit degenerirtem Epithel. Weiter aussen finden sich, wenigstens in den

frischeren Fällen, noch wenig veränderte Blutmassen. *Kohn* hält die «Apoplexie» für die Entstehung dieser zweiten Art von Infarkten bedeutsam, leider ohne näher zu präcisiren, was unter Apoplexie zu verstehen ist.

Noch bestimmter als die soeben beispielsweise herausgegriffenen Autoren wird die vollständige Trennung der Umwandlungsprodukte der Hämorrhagie und Thrombose im Placentargewebe von dem weissen Infarkt von den neuesten Autoren auf diesem Gebiete durchgeführt. So von *Steffek*, welcher den weissen Infarkt auf Veränderungen der Decidua zurückführt: «Aus einer Blutung Infarktbildung «ableiten zu wollen, halte ich in keinem Fall für richtig; «die Blutherde, die man öfters in Infarkten selbst oder in «deren nächster Umgebung findet, sind vollkommen neben- «sächlich; sie sind sekundär und zwar um vieles später «entstanden als der Anfang der betreffenden Infarkte.» «Uebrigens sind, abgesehen von der differenten Färbung, «die durch Blutung gesetzten Placentarveränderungen ganz «anderer Natur als bei Infarktbildungen.»

Auf denselben Standpunkt stellen sich ferner *Ehrendorffer* und *O. v. Franqué*. Beide halten die Zusammenwerfung und Verwechslung von Blutung und weissem Infarkt für unzulässig. Beim Arbeiten mit schwacher Vergrösserung ist Verwechslung zwischen alter Hämorrhagie und weissem Infarkt unmöglich, schreibt O. v. Franqué «denn bei dem letztern findet sich nie eine derartig kugelig- «concentrische Schichtung, nie die völlige Trennung eines «rein bluthaltigen, völlig zotten- und deciduafreien Kerns «von einem umgebenden Mantel, der neben Blut und Fibrin beide Bestandteile im comprimirtem Zustande enthält.»

Durch diese neuesten Arbeiten ist wohl endgültig eine Trennung der hämorrhagischen Läsionen der Placenta vom

weissen Infarkt erzielt worden. Immerhin werden diese verschiedenen Affektionen auch ferner durch das gemeinschaftliche wichtige ätiologische Moment der Nephritis als miteinander verwandt gekennzeichnet sein. — Soviel über den Stand der Frage nach dem Verhältnis zwischen hämorrhagischen Läsionen der Placenta und weissem Infarkt.

Es erübrigt nur noch über die neueste Litteratur insofern zu referiren, als sie sich mit den hämorrhagischen Läsionen der Placenta als solchen befasst.

A. Rouhand untersuchte im Jahre 1887 die hämorrhagischen Läsionen von Placenten nephritischer Frauen. Leider unterwarf er seine zahlreichen Präparate nur einer makroskopischen, nicht aber einer mikroskopischen Untersuchung, wodurch die Arbeit sehr an Wert verliert. Er fand teils frischere Blutherde, teils Umwandlung derselben in Fibrin in den späteren Stadien. Der Autor nimmt an, die Ursache der Blutungen sei wohl dieselbe wie diejenige der Blutungen in andern Organen Nephritischer, entscheidet aber nicht, ob dem erhöhten Blutdruck oder der anormalen Zusammensetzung des Blutes oder endlich der erhöhten Zerreissbarkeit der Gefässwände die Hauptrolle zukomme. Auf den letztern Punkt, nämlich auf die erhöhte Zerreissbarkeit der Gefässe bei Nephritis und ihre mutmassliche ätiologische Bedeutung für das Zustandekommen von Placentarblutungen weisen von den neueren Autoren auch *Schauta* und *Cioja* hin. *Küstner* dagegen glaubt, dass die Gefässbrüchigkeit bei Nephritis allein nicht genüge, um das Zustandekommen der grossen Blutungen mit vorzeitiger Lösung der Placenta zu erklären. Er nimmt als Mittelglied eine Endometritis an, deren Nachweis keineswegs schwierig sei.

Der vorhingenannte italienische Gelehrte Cioja beschreibt unter den übrigen Krankheiten der Placenta bei

Nephritis auch die Überbleibsel von Blutergüssen, welche dieselben Veränderungen wie jedes andere Gerinnsel durchmachen. Er fand solche Stellen manchmal von einem Endothel eingeschlossen, so dass man meinen könnte, die Bildungen seien aus Thrombosen in den mütterlichen Blutbahnen entstanden.

Die einzige ausführliche mikroskopische Beschreibung eines durch Hämorrhagie mütterlicher Gefässe hervorgerufenen apoplektischen Herdes in der Placenta stammt aus der neuesten Zeit und ist von *O. v. Franqué* geliefert worden. Dieser Autor beschreibt eine Placenta mit handtellergrossem Bluterguss in die Serotina; neben dieser grossen Blutung fanden sich noch verschiedene kleinere. Im Bereich der Blutungen waren sowohl die mütterlichen als die fötalen Bestandteile der Placenta verändert. Die Decidua war hochgradig fettig und fibrinös degenerirt, allenthalben mit roten Blutkörperchen infiltrirt. Die Zotten fanden sich komprimirt und ihr Epithel durch Coagulationsnekrose verändert. Das Chorion und die grossen Zottenstämme waren ödematös verdickt; an den Gefässen des häutigen Chorions konnten Wucherungsvorgänge konstatirt werden. O. v. Franqué hält die Veränderungen der fötalen Placenta als sekundär durch Anwesenheit des hämorrhagischen Herdes entstanden; er erklärt sich das Zustandekommen derselben auf mechanische Weise, indem durch Druck auf die Zotten und ihre Gefässe eine Circulationsbehinderung und Störung der Ernährung zu Stande gekommen sei.

Eigener Fall.

Ein sehr charakteristischer Fall von hämorrhagischen Herden in der Placenta gelangte in der Klinik zu Basel im Juni 1894 zur Beobachtung. Die genauere Untersuchung desselben bildete die Veranlassung zur Abfassung der vorliegenden Arbeit. Dabei wurde die Aufgabe gestellt, mit Hilfe der mikroskopischen Untersuchung die Entstehungsweise und die pathologisch-anatomischen Verhältnisse eines solchen hämorrhagischen Herdes in der Placenta festzustellen.

Aus der Krankengeschichte ist folgendes mitzuteilen:

Frau B. S., 40 J. alt; hereditär in keiner Weise belastet; lernte erst mit 3 Jahren laufen.

Erste Regel mit 18 Jahren, vierwöchentlich, sechs- bis siebentägig, ohne Molimina. Hat bisher 9 Mal geboren. Verlauf der früheren Schwangerschaften, Geburten und Wochenbetten normal; eine Ausnahme macht nur das letzte Wochenbett, wo Patientin wegen Nachblutung und Fieber 6 Wochen krank war. Letzte Regel; Ende September 1893; Empfängnis: Mitte Oktober 1893. Seit Beginn der Schwangerschaft hatte Patientin täglich Erbrechen: ferner Schwellung des rechten Beines. 4 Wochen vor der Niederkunft traten heftige Kopfschmerzen und vorübergehende Schwellung des Gesichtes auf.

Am 28. Mai 1893 konsultirte Patientin einen Arzt; derselbe konstatirte Nephritis und verordnete Bettruhe.

Am 29. Mai 1893 trat plötzlich, ohne äussere Veranlassung, eine allmählig profus werdende Genitalblutung auf. Der Arzt legte eine Indoformgazetamponade ein und schickte Patientin ins Spital.

Status beim Spitaleintritt, 29. Mai, Nachmittags.

Mittelgrosse Frau; blasses Aussehen; Muskulatur und Knochenbau gut entwickelt.

Herz: 2. Pulmonalton accentuirt; Lunge: nichts Besonderes. Keine Zeichen von Lues.

Urin: enthält 3 ‰ Eiweiss; kein Zucker; keine morphologischen Bestandteile.

Aeussere Untersuchung des Abdomens: I. Schädellage, keine Wehen.

Innere Untersuchung (nach Entfernung des in seiner obern Hälfte mit Blut durchtränkten Tampon): Portio 1 cm. lang, weich, eingerissen, hinter der Führungslinie, sehr weit nach oben. Aeusserer Muttermund, Cervicalcanal und innerer Muttermund für den Finger leicht durchgängig. Über dem innern Muttermund fühlt man eine weiche, nachgiebige Masse, welche einzelne Furchen aufweist; doch bleibt unentschieden, ob eine Placenta prævia oder ein Blutgerinnsel vorliegt. Über dem vorderen Scheidengewölbe fühlt man den sehr hoch stehenden und leicht beweglichen Kopf.

Indoformgaze-Tamponade, Opiumsuppositorium.

30. Mai. Tampon ist spontan herausgekommen, stärkere Blutung, Abgang von vielen grossen Blutcongula. Portio kürzer, $^1/_2$ cm. lang, Cervicalcanal gut durchgängig, leicht dehnbar. In dem innern Muttermund nach hinten zu fühlt man ein weiches, dickes Gebilde von lappiger Beschaffenheit, nach vorne zu die Blase und durch dieselbe hindurch den leicht beweglichen Kopf.

Das im innern Muttermund vorliegende weiche Gebilde wird nun endgültig als Blutcongulum diagnosticirt und in Anbetracht der konstatirten Nephritis eine retroplacentare Blutung angenommen.

Urin 2 ‰ Eiweiss, keine Cylinder.

Wiederholung der Tamponade, Morphiuminjektion, Vichywasser.

1. Juni. Subjektives Wohlbefinden, kindliche Herztöne gut, keine Blutung. Urin 1 ‰ Eiweiss
2. » Status idem 1 ‰ »
3. » Status idem 1 ‰ »
4. » 4 h. a. m. Nachdem Patientin bisher gar keine Wehen gehabt, hat sie jetzt andauernd das Gefühl, dass sie Stuhlgang haben müsse. Ohne eigentliche Wehe wird $^1/_2$ Stunde später der Kopf des Kindes geboren, dann mit einer Presswehe der Körper des Fötus ausgedrückt. Patientin weiss den Zeitpunkt des Blasensprungs nicht anzugeben. Nach dreistündigem ruhigem Abwarten kann die in die Scheide herabgetretene Placenta durch einfachen Druck auf das Abdomen herausgepresst werden; keine Nachblutung.

Über den Verlauf des Wochenbetts notiren wir folgendes:

5. Juni 1,0 ‰ Eiweiss im Urin. Winde ab; Wasser gelöst.
6. » 0,9 ‰ » Stuhl spontan, Lochialsekret nicht riechend.
7. » 1,0 ‰ » Wohlbefinden.
8. » 1,4 ‰ » »
9. » 0,9 ‰ » »

10. Juni	0,6 ‰	Eiweiss.	Kein Kopfweh, kein Brechen, keine Oedeme etc.
11. »	0,5 ‰	»	Status idem.
12. »	0,5 ‰	»	Aufsitzen.
13. »	0,4 ‰	»	Aufstehen.
14. »	0,5 ‰	»	Austritt.

Fruchtbefund.

Kind: männlich, Ende 8. Monat, vollständig maceriert. Keine Zeichen von Lues.

Placenta: Gewicht 370 gr. Form oval. Grösse 17 cm. 13 cm. Dicke 3 cm.

Die auffallend wenig gelappte mütterliche Oberfläche zeigt, nach Entfernung der sie bedeckenden, allenthalben etwas verfilzten Blutcoagula 2 grosse Blutergüsse (Figur I). Dieselben liegen bei Halbierung der Ovalfläche der Placenta central in je einem der Halbovale. Die hier auf der mütterlichen Seite sichtbare Basis des grösseren Blutergusses nimmt eine Ovalfläche von 6 und 8 cm. als grösste Durchmesser ein. Dieser Herd sieht ganz frisch aus, ist von schwarzroter Farbe. Die zweite, kleinere Blutung, deren grösste Basisdurchmesser 2 und 5 cm. betragen, ist anscheinend älteren Datums; sie weist eine mehr hellrote Farbe auf.

Beim Einschneiden des grossen Blutherdes — senkrecht zur Oberfläche der Placenta — zeigt sich, dass derselbe bis ganz dicht an das Chorion heranreicht (Figur II). Der centrale Teil, der Kern, lässt bei der makroskopischen Betrachtung keinerlei Struktur erkennen, besteht anscheinend nur aus geronnenen Blutmassen. Allmählig, gegen den peripheren Teil des Blutergusses zu, macht sich auf der Schnittfläche eine zierliche Zeichnung bemerkbar, wohl am zutreffendsten mit der Zeichnung von gemasertem Holz vergleichbar. Auf dem graurötlichen Grund des Placentar-

gewebes heben sich die aus schwarzrotem Blut gebildeten Bäumchen deutlich ab. Die unmittelbar an diese Partien angrenzenden normal aussehenden Placentarschichten sind gegen jene ziemlich scharf abgegrenzt und zeigen eine etwas mehr ins rötliche spielende Schnittfläche als die weiter vom Herd entfernt liegenden Placentarteile.

Der kleinere, ältere Bluterguss ragt ebenfalls bis gegen das Chorion in die Placenta hinein; er ist weniger deutlich gegen die Umgebung abgrenzbar als der grössere Herd.

Ausser diesen beiden Blutergüssen zeigt die Placenta an verschiedenen Stellen einige hirsekorn- bis haselnussgrosse, homogen und opak aussehende «graue Knoten».

Die Betrachtung der von den Eihäuten vollkommen bedeckten fötalen Oberfläche der Placenta ergiebt nichts Bemerkenswertes. Ebensowenig ist von den Eihäuten selbst etwas von der Norm Abweichendes zu berichten.

Nabelschnur: Länge 52 cm., Dicke $1^1/_2$ cm.

Zeigt keine Windung, keine Umschlingung.

Die *mikroskopische Untersuchung* der Placenta wurde in folgender Weise vorgenommen: Es wurden Stücke von allen Stellen der Placenta in Alkohol gehärtet, in Celloïdin eingebettet und dann mit dem Mikrotom in Schnitte zerlegt. Diese Schnitte wurden mit Hämatoxylin gefärbt; es konnten so durchweg sehr hübsche und deutliche Präparate erzielt werden.

Die Untersuchung der Verbindung zwischen Serotina und Zotten an den nicht lädirten Partien der Placentarfläche ergiebt normales Verhalten. Die Zotten reichen bis an die reichlich vorhandene Fläche der Serotina heran und zeigen zwischen sich die normale Menge Blutes. In der Serotina sieht man sowohl Capillargefässe als grössere uteroplacentare Arterien und Venen in richtiger Anord-

nung, zum Teil prall mit Blut gefüllt. Zerreissungen des Gewebes sind hier nicht wahrnehmbar.

Ganz anders ist das Bild an den Stellen, wo sich schon makroskopisch die grösseren Blutherde finden. Teilweise fehlt hier die Serotina vollständig, so dass sich nichts über ihren Zustand aussagen lässt. An anderer Stelle ist nur eine sehr dünne Schicht auf der Oberfläche der Blutherde erhalten. Die Zellen zeigen daselbst eine starke Compression und sind mit zahlreichen bräunlichen Blutkrystallen (Hämatoidinkrystallen) und Pigmentschollen versetzt. Durchschnitte einzelner uteroplacentarer Gefässe zeigen das deutliche Bild geschichteter Thrombose, so dass man wohl berechtigt ist anzunehmen, dass in der Serotina über den Bluterguss eine Circulation in den grösseren Gefässen nicht mehr stattfand.

Besonderes Interesse verdienen diejenigen Partien des serotinalen Überzuges der Placenta, welche in stärkerer Schicht an Stelle der Blutung noch erhalten sind. Man sieht auch hier das Gewebe comprimirt, mit Fibrinmassen durchsetzt und grössere hämorrhagische Herde von noch deutlich gelber Farbe beherbergend. Dieselben communiciren mit einzelnen uteroplacentaren Venen, deren Wand stellenweise deutlich sichtbar, an anderen Stellen aber zu Grunde gegangen ist, so dass sich das Venenlumen breit in das Decidualgewebe hinein öffnet.

Der Blutherd selbst ist aufs Innigste mit der Serotina verbunden, reicht in Form von Ausläufen zwischen das Gewebe derselben hinein, welche Ausläufer wiederum mit den vorhin beschriebenen hämorrhagischen Herden in der Decidua in Verbindung stehen. Am Rande zeigt der grosse placentare Blutherd eine Schichtung in der Weise, dass sich Fibrinzüge mit den zwischenliegenden Haufen roter

Blutzellen in regelmässiger Abwechslung folgen. Das Centrum besteht aus *einer* Masse solcher Blutschollen, welche auf weithin keine Spur von Chorionzotten erkennen lassen. Erst an der Stelle, wo makroskopisch die Grenze des Blutherdes gegen das Choriongewebe erkennbar ist, trifft man auf die Zotten. Dieselben sind gegen den Blutherd auch mikroskopisch scharf abgegrenzt und erscheinen auf eine Strecke weit entlang der Grenze fest comprimirt, so dass hier kein Blut zwischen den dicht aneinanderliegenden Zottenköpfen sichtbar ist. Erst wenn man weiter gegen die normalen Partien des Zottengewebes vordringt, erscheint das gewöhnliche Bild der intervillosen, mit mütterlichem Blut durchsetzten Räumen.

Die beschriebenen Veränderungen entsprechen dem kleineren, älteren Blutherd. An den Präparaten, welche von der serotinalen Fläche des grösseren Blutherdes angefertigt wurden, zeigten sich nur Reste der zertrümmerten und mit hämorrhagischen Herden durchsetzten Serotina, welche nichts Genaues mehr über das Verhalten der uteroplacentaren Gefässe erkennen liessen.

Nach alledem muss man annehmen, dass im vorliegenden Fall die pathologischen Veränderungen an den beiden Blutungsstellen der Placenta durch Zerreissung einzelner utero-placentarer Venensinus innerhalb der Serotina zu Stande gekommen sind. Das aus den zerrissenen Venensinus der Serotina ausgetretene Blut führte einerseits zu einer lokalisierten Ablösung der Placenta, anderseits zu einer Zerstörung der Rückflussbahnen; so dass sich notwendiger Weise innerhalb des betreffenden Gefässbezirks, welcher zunächst noch von den Arterien mit Blut gespeist wurde, eine Stauung ausbildete, welche dann zur Verdrängung der Chorionzotten und zur Bildung eines grössern

Blutherdes führte. An dem kleineren Thrombus lässt sich dieser Hergang direkt aus den Veränderungen der übrig gebliebenen serotinalen Partien ersehen. An dem grössern Blutherd ist wegen Zerstörung der Serotina davon nichts mehr zu erkennen; der Hergang wird aber wahrscheinlich derselbe gewesen sein.

Was die Ursache der Zerreissungen der uteroplacentaren Venensinus in zwei Cotyledonen der Placenta anbelangt, so lässt sich dafür nur vermutungsweise die Nephritis heranziehen, von der wir aus der Litteratur wissen, dass sie häufig mit Zerreissung von Blutgefässen im Placentargewebe einhergeht. Irgend ein Grund für diese Zerreissungen konnte bei der Untersuchung der Präparate nicht herausgefunden werden.

Das Resultat der Untersuchung berechtigt zu folgendem Schluss: Mütterliche Hämorrhagien ins eigentliche Placentargewebe im gewöhnlichen Sinn des Wortes giebt es nicht; die Blutherde, welche man an Stelle einzelner zerstörter Cotyledonen vorfindet, sind durch Stauung bedingt, also wahre Thrombosen, die ihrerseits wieder ihre Ursache in Verlegung der Abflusswege des Blutes infolge von Zerreissung venöser Sinus innerhalb der Decidua haben.

Zum Schlusse erlaube ich mir, Herrn Prof. Bumm für die Anregung zu dieser Arbeit, sowie für die freundliche Unterstützung bei der Ausführung derselben, meinen besten Dank auszusprechen.

Litteratur.

Busch und Moser. Handbuch der Geburtskunde, 1843.

Gierse. Über die Krankheiten des Eies und der Placenta. Verhandlungen der Gesellschaft für Geburtshülfe in Berlin, II. Jahrgang, 1846.

Scanzoni. Lehrbuch der Geburtshilfe, 1853.

Meckel. Bemerkungen über die Ursachen der Verhärtungen der Placenta. Verhandlungen der Gesellschaft für Geburtshilfe und Gynæcologie in Berlin, I. Jahrgang, 1853.

Klebs. Einige Präparate von Hämatom der Placenta, Monatsschrift für Geburtskunde und Frauenkrankheiten, Band XXVI, 1865.

Hegar und Maier. Die interstitielle Placentitis und ihr Einfluss auf Schwangerschaft u. Geburt. Virchow's Archiv XXXVIII, 1869.

Friedländer. Physiologisch-anatomische Untersuchungen über den Uterus, 1870.

Winkler. Zur Kenntnis der menschlichen Placenta, Archiv für Gyn. IV, 1872.

Slavjansky. Zur Lehre von den Erkrankungen der Placenta, Archiv für Gyn. V, 1872.

Fränkel. Ueber Placentarsyphilis, Archiv für Gyn. V, 1873.

Langhans. Untersuchungen über die menschliche Placenta, Archiv für Anatomie und Physiologie, 1877.

Spiegelberg. Lehrbuch der Geburtshilfe, 1882.

Hoffmann. Untersuchungen über den weissen Infarkt der Placenta. Diss., Halle 1882.

Ackermann. Der weisse Infarkt der Placenta, Virchow's Archiv LXXXXVI, 1884.

Fehling. Über habituelles Absterben der Frucht bei Nieren erkrankung der Mutter, Archiv für Gyn. XXVII, 1886.

Rouhand. Les lésions du placenta dans l'albuminurie. Méd. Thèse, Paris, 1887.

Rossier. Klinische und histologische Untersuchungen über den weissen Infarkt der Placenta. Diss., Basel, 1888.

Kohn. Über das Absterben des Fötus bei Nephritis der Mutter, Centralblatt für Gyn. und Geb. XI, 1888.

Pinzig. Beiträge zur pathologischen Anatomie der Placenta. Diss., München, 1889.

Clemenz. Anatomische und kritische Untersuchungen über die sog. weissen Infarkte der Placenta und über den sog. weissen Decidualring. Diss., Dospat 1889.

Rohr. Die Beziehungen der mütterlichen Gefässe zu den intervillösen Räumen der reifen Placenta, speziell zur Thrombose derselben (weisser Infarkt). Virchow's Archiv CXV, 1889.

Küstner in Müller's Handbuch der Geburtshilfe. Bd. II., 1889.

Häberlin. Schwangerschaft mit Morbus Basedowi. Centralblatt für Geb. und Gyn. XIV, 1890.

Jacobsohn. Untersuchungen über den weissen Infarkt der Placenta. Zeitschrift für Geb. und Gyn. XX., 1890.

Steffek in Hofmeier. Die menschliche Placenta. Wiesbaden, 1890.

Fehling. Weitere Beiträge zur klinischen Bedeutung der Nephritis in der Schwangerschaft. Archiv für Gyn. XXXIX, 1892.

Schauta. Über innere Blutungen bei Nephritis gravidarum. Internationale klinische Rundschau, 1892, Nr. 27.

v. Weiss. Über vorzeitige Lösung der normal sitzenden Placenta. Archiv für Gyn., Bd. XXXXIV, 1893.

Ehrendorffer. Über Cysten und cystoide Bildungen in der menschlichen Nachgeburt, 1893.

Cioja. Lesioni placentari in relazione con malattie renali della madre. Diss., Genova 1893.

von Franqué. Anatomische und klinische Beobachtungen über Placentarerkrankungen, 1894.

. I.

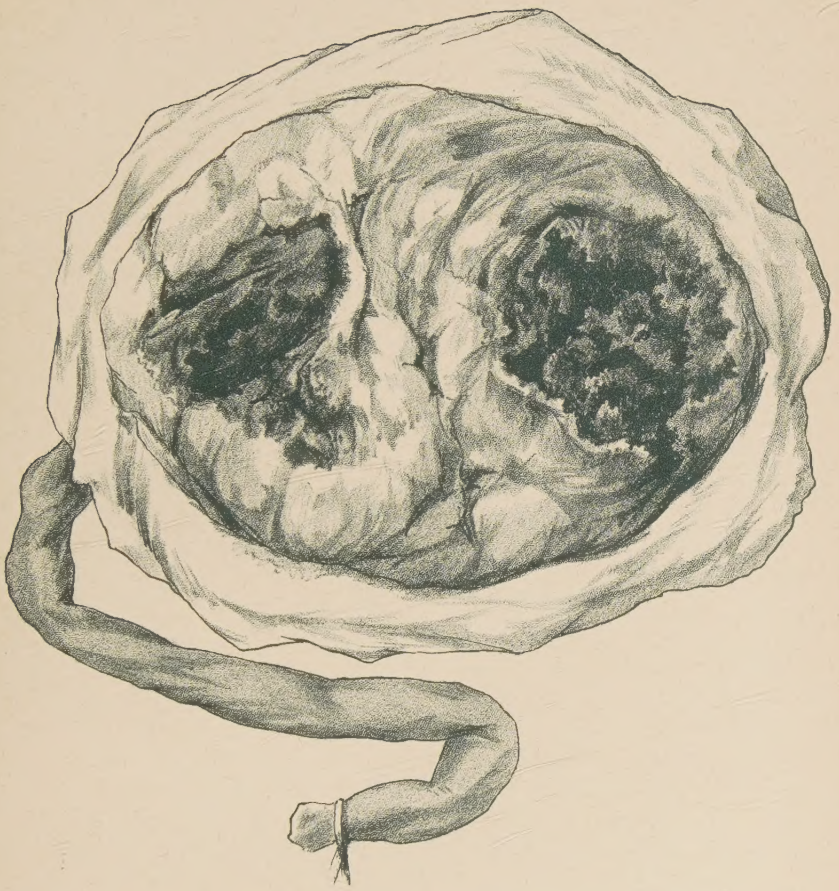

. II.

$^1/_2$ der natürlichen Grösse.